- Copyright - Il Pensiero Scientifico Editore downloaded by IP 18.117.81.240 Mon, 29 Apr 2024, 02:36:01

Determinanti dell'instabilità della placca carotidea: dall'istologia agli ultrasuoni

Mario De Michele, Luigi Ascione*, Pasquale Guarini**, Silvio Perrotta*, Bernardino Tuccillo*

*Dipartimento di Medicina Clinica e Sperimentale, Università degli Studi "Federico II", *Divisione di Cardiologia, Ospedale S. Maria di Loreto, Napoli, **Divisione di Cardiologia, Ospedale Villa dei Fiori, Acerra (NA)*

Key words:
Atherosclerosis; Carotid artery; Histology; Ultrasound.

Over the last decade, it has become progressively clear that the most important mechanism responsible for acute coronary and cerebrovascular events is atherosclerotic plaque rupture with superimposed thrombus formation. Anatomo-pathological studies have shown that the risk of rupture depends on plaque type rather than plaque size. The determinants of carotid plaque vulnerability to rupture are similar to those responsible for coronary instability: 1) size and consistency of the lipid-rich atheromatous core, 2) ongoing inflammation and repair processes within the fibrous cap, and 3) the thickness of the fibrous cap covering the core. Unstable plaques contain a soft, lipid-rich core that is covered by a thin and inflamed cap of fibrous tissue. External factors such as mechanical and hemodynamic stresses may be important not only in precipitating disruption of vulnerable plaques, but also in their cellular differentiation.

Several imaging techniques have been used to identify plaques at high risk of events. High-resolution B-mode ultrasound is a noninvasive, inexpensive technique which allows a characterization of carotid plaque dimension, internal structure and surface. Nevertheless, such a method is not perfect. The subjective evaluation of plaque morphology on B-mode ultrasound, the need of improving reproducibility and the lack of a uniform terminology are critical issues, which need to be addressed.

(Ital Heart J Suppl 2001; 2 (6): 606-613)

© 2001 CEPI Srl

Ricevuto l'8 gennaio 2001; nuova stesura il 2 marzo 2001; accettato il 6 marzo 2001.

Per la corrispondenza:
Dr. Mario De Michele
Via Tommaso De Amicis, 50
80145 Napoli
E-mail: demic@libero.it

L'aterosclerosi è un processo patologico con aspetti degenerativi ed infiammatori cronici, responsabile di manifestazioni cliniche potenzialmente letali, come le sindromi coronariche acute e l'ictus cerebrale ischemico, che si sviluppano generalmente quando ad una placca aterosclerotica con superficie rotta o erosa si sovrappone una formazione trombotica[1,2].

Caratteristiche anatomo-patologiche della placca carotidea instabile

L'analisi anatomo-patologica comparata di campioni di endarterectomia carotidea di soggetti con e senza sintomi neurologici ha fornito indicazioni sui determinanti dell'instabilità della placca carotidea, risultati molto simili a quelli responsabili di vulnerabilità a livello coronarico. L'apparente discordanza nelle conclusioni di alcuni di questi studi può essere spiegata con l'utilizzo di tecniche anatomo-patologiche differenti, macroscopiche vs microscopiche o qualitative vs semiquantitative vs quantitative, di criteri diversi per definire i pazienti come sintomatici o asintomatici, di differenti intervalli intercorsi tra la comparsa dei sintomi e l'intervento chirurgico di endarterectomia.

La vulnerabilità alla rottura è influenzata da caratteristiche delle placche aterosclerotiche carotidee quali: dimensioni e composizione del nucleo lipidico, attività di cellule infiammatorie all'interno del cappuccio fibroso, spessore e contenuto in collagene del cappuccio (Fig. 1).

Placche carotidee instabili presentano un ampio nucleo avascolare, ipocellulare, ricco in esteri del colesterolo[3,4]. La morte dei macrofagi schiumosi, sia attraverso necrosi che apoptosi, portando al rilascio di lipidi ed altri costituenti cellulari, sembra contribuire in maniera determinante alla formazione e crescita del nucleo ateromasico[5].

Cellule infiammatorie, quali macrofagi, linfociti T e mastociti hanno un ruolo chiave nella destabilizzazione di placche aterosclerotiche carotidee. Nello studio di Jander et al.[6] è stato dimostrato, mediante tecnica immunocitochimica quantitativa, un aumento significativo della percentuale di macrofagi e linfociti T in placche ateroscle-

- Copyright - Il Pensiero Scientifico Editore downloaded by IP 18.117.81.240 Mon, 29 Apr 2024, 02:36:01

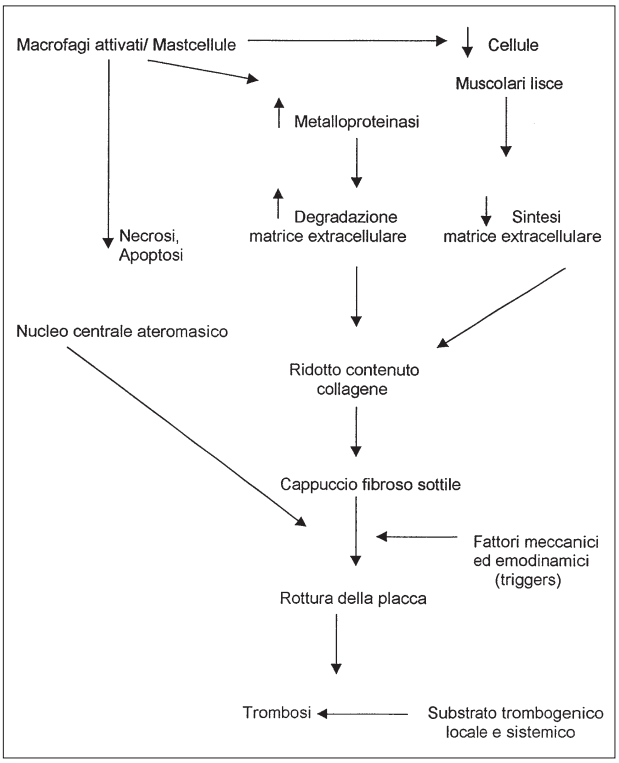

Figura 1. *Caratteristiche anatomo-patologiche della placca carotidea instabile.*

rotiche di pazienti con recenti sintomi ischemici cerebrali. Carr et al.[7] hanno osservato che il cappuccio fibroso di placche carotidee rotte è infiltrato da macrofagi attivati e da linfociti T. I macrofagi ed i mastociti sono in grado di degradare la matrice extracellulare del cappuccio fibroso, determinandone un assottigliamento e predisponendolo alla rottura, attraverso la secrezione di enzimi proteolitici, le metalloproteinasi[8,9].

L'attività delle cellule infiammatorie può essere controbilanciata dalla produzione di collagene da parte delle cellule muscolari lisce, che svolgono un ruolo importante nel mantenere l'integrità del cappuccio fibroso. Placche carotidee stabili sono dotate di un cappuccio spesso, ricco di fibrocellule muscolari lisce immerse in un'abbondante matrice interstiziale, laddove placche instabili hanno un cappuccio sottile con poche cellule muscolari[10]. Recenti dati sperimentali suggeriscono che i macrofagi sono in grado di determinare apoptosi delle cellule muscolari lisce, contribuendo con quest'altro meccanismo all'instabilità della placca aterosclerotica[11].

Iniziali studi anatomo-patologici qualitativi avevano correlato la presenza di emorragia intraplacca con lo sviluppo di sintomi neurologici, portando ad ipotizzare che la rottura di vasi neoformati, irroranti la lesione aterosclerotica, avesse un ruolo patogenetico chiave nel causare un rapido aumento di volume della placca con conseguente incremento della pressione all'interno della stessa e fissurazione[12,13]. Più recenti studi quantitativi hanno dimostrato che l'emorragia occupa solo una piccolissima porzione dell'area della placca carotidea (1-2%) ed è da considerare non un fattore responsabile di destabilizzazione, ma piuttosto una conseguenza della rottura della placca[14-16].

Il rischio di rottura è legato non solo alle caratteristiche intrinseche della placca carotidea (vulnerabilità), ma anche a forze meccaniche ed emodinamiche che agiscono dall'esterno (trigger), in particolare a livello della biforcazione carotidea nelle regioni laterali della placca, dove il cappuccio fibroso è più sottile[17]. Dirksen et al.[18] hanno, inoltre, recentemente provato come i fattori emodinamici possono regolare la stabilità della placca non solo in maniera puramente meccanica (come trigger), ma anche influenzandone la composizione cellulare. Aree di placche carotidee poste controcorrente, cioè a monte rispetto alla direzione del flusso e sottoposte ad alto flusso/alto "shear stress", sono ricche in macrofagi, mentre aree poste a valle e quindi a basso flusso/basso "shear stress" contengono soprattutto cellule muscolari lisce[18]. L'accumulo di macrofagi nella parte prossimale (cosiddetta regione di "spalla") sembrerebbe esprimere una relazione tra alto flusso/alto "shear stress" e l'instabilità della placca, definendo la sede dove si riscontra il maggior numero di rotture all'autopsia.

La rottura della placca aterosclerotica carotidea è seguita da una risposta trombotica che può condurre ad una stenosi emodinamicamente significativa od occlusione della carotide, o ad embolizzazione di materiale aterotrombotico nel circolo cerebrale, con possibile comparsa in entrambi i casi di sintomi neurologici. La risposta trombotica può essere intervallata da fenomeni di cicatrizzazione e rimodellamento della placca carotidea fissurata, come dimostrato dall'assenza in alcuni studi di trombi su placche instabili[10], ed è influenzata sia dal substrato trombogenico locale che da fattori sistemici. La presenza di un'abbondante componente lipidica rende le placche non solo vulnerabili, ma anche altamente trombogeniche, in quanto il nucleo centrale ateromasico ha un alto contenuto in fattore tissutale[19,20]. Un'altra struttura trombogenica è rappresentata dal trombo stesso (di recente insorgenza su placca fissurata o anche residuo in lesioni croniche), il quale essendo ricco in trombina favorisce la deposizione di piastrine e predispone, quindi, a trombosi ricorrenti. Oltre ad un substrato locale, vi sono crescenti evidenze sperimentali e cliniche dell'esistenza di fattori sistemici di rischio trombogenico (aumento dei livelli di fibrinogeno, fattore VII, inibitore dell'attivatore del plasminogeno-1, lipoproteina(a), iperomocisteinemia).

Mentre è chiara la relazione tra i tradizionali fattori di rischio cardiovascolare e l'estensione e gravità del processo aterosclerotico a livello carotideo, vi sono dati limitati riguardanti l'influenza dei fattori di rischio sulla composizione e vulnerabilità della placca carotidea. Nello studio di Spagnoli et al.[21], l'ipercolesterolemia si associava a placche carotidee ricche in macrofagi, il diabete a placche fibrose, ed il fumo di sigaretta ad

- Copyright - Il Pensiero Scientifico Editore downloaded by IP 18.117.81.240 Mon, 29 Apr 2024, 02:36:01

una maggiore frequenza di trombosi. Elevati livelli sierici di lipoproteine ricche in trigliceridi sono risultati correlati con un tipo di placca a bassa ecogenicità, ricca in lipidi, che sembra particolarmente vulnerabile alla rottura[22]. Tali dati sottolineano l'importanza, per la stabilizzazione delle lesioni aterosclerotiche carotidee, della terapia ipolipidemizzante e dell'abolizione del fumo di sigaretta.

Mentre la maggior parte degli infarti miocardici si sviluppa su placche solo lievemente o moderatamente ostruttive prima dell'evento acuto[23], a livello carotideo vi è una stretta associazione tra grado di stenosi luminale ed eventi cerebrovascolari clinicamente evidenti o silenti[24,25]. Tale associazione è confermata dalla netta riduzione di eventi cerebrovascolari ottenuta con la terapia chirurgica in pazienti sintomatici o asintomatici con stenosi carotidea di alto grado (> 70%), ma non con stenosi di grado lieve-moderato (50-70%)[26,27].

Determinanti ultrasonografici della placca carotidea instabile

Numerose metodiche per immagini, invasive e non invasive, sono state impiegate per cercare di definire le caratteristiche delle placche aterosclerotiche responsabili di instabilità[28]. Tra queste, l'ultrasonografia B-mode ad alta risoluzione è stata ampiamente utilizzata a livello carotideo in quanto consente non solo una valutazione della compromissione luminale, ma anche una caratterizzazione delle dimensioni, morfologia e superficie della placca aterosclerotica (Tab. I).

Grado di stenosi. Numerosi metodi ultrasonografici vengono attualmente impiegati per quantizzare il grado di stenosi carotidea: il Doppler continuo ad analisi spettrale, l'eco-Doppler pulsato, il sistema color Doppler convenzionale e power Doppler[29].

Il Doppler continuo con analisi spettrale ha dimostrato una sensibilità del 98% ed una specificità del 94% per le stenosi della carotide interna, correlandosi bene con l'angiografia e con reperti di endarterectomia[30], ma richiede da parte dell'operatore un lungo training di apprendimento e l'uso di apparecchi ad elevata sensibilità.

La quantizzazione delle stenosi carotidee mediante eco-Doppler pulsato tiene conto di una serie di parametri: 1) la velocità sistolica; 2) la velocità telediastolica; 3) il rapporto carotideo sistolico; 4) il rapporto carotideo diastolico; 5) segni indiretti valutati a valle sulla carotide interna extracranica distale e sull'arteria oftalmica e a monte sulla carotide comune (utili soltanto in caso di stenosi della carotide interna > 75-80%).

Tabella I. Determinanti ultrasonografici di instabilità della placca carotidea.

Grado di stenosi
Spessore medio-intimale
Ecogenicità
Eco-struttura
Superficie

In presenza di una stenosi "emodinamicamente significativa", ovverosia allorquando il diametro vasale è ridotto di oltre il 50%, si ha un netto aumento della velocità del sangue, che si traduce in termini di analisi spettrale in un aumento del picco sistolico. La velocità sistolica è inversamente proporzionale alla superficie della lesione, aumentando con l'aumentare del grado di stenosi fino ad un certo valore di velocità sistolica oltre il quale si ha una perdita dell'energia del segnale spettrale. Infatti, la velocità decresce quando il lume arterioso raggiunge un diametro < 1-1.5 mm, effetto secondario al notevole aumento della resistenza allo scorrimento del sangue nel punto di stenosi. In un recente studio di Schwartz et al.[31], il picco sistolico della carotide interna si è dimostrato il parametro Doppler più accurato per distinguere una stenosi carotidea di alto grado (> 80%) da una stenosi di minor grado.

La velocità telediastolica nel punto di stenosi viene utilizzata soprattutto per identificare stenosi > 80% in diametro, utilizzando come valore soglia una velocità di 100 cm/s. L'aumento della velocità diastolica è legato ad un meccanismo compensatorio per mantenere un'adeguata portata cerebrale.

Il rapporto carotideo sistolico è il rapporto tra la velocità sistolica massima della carotide interna a livello della stenosi e quella della carotide comune. Un rapporto > 1.5 indica una stenosi emodinamicamente significativa della carotide interna, ed un rapporto > 3.7 depone per una stenosi ≥ 80%. Il rapporto carotideo diastolico è il rapporto tra la velocità diastolica della carotide interna a livello della stenosi e quella della carotide comune: un rapporto > 5.5 è indicativo di una stenosi ≥ 80%[32].

A valle della stenosi, il calibro del vaso si allarga e tutto il flusso rallenta. Il rallentamento del flusso poststenotico può dare origine a fenomeni di turbolenza che si traducono in un aspetto sfrangiato della curva del segnale Doppler della carotide interna che appare ridotto di ampiezza e demodulato. Le stenosi serrate della carotide interna determinano un cambiamento del flusso a livello dell'arteria oftalmica, il cui segnale può essere diminuito, annullato o invertito. L'interpretazione del test oftalmico è difficile per la presenza di varianti anatomiche come l'origine dell'arteria oftalmica da un ramo della carotide esterna, e per la presenza di circoli collaterali. A monte, la velocità diastolica del segnale Doppler della carotide comune è ridotta determinando un aumento dell'indice di resistenza di Pourcelot, calcolato sottraendo il valore della velocità sistolica da quella diastolica e dividendo il valore ottenuto per la velocità sistolica; anche quest'ultimo segno indiretto si riscontra nelle stenosi della carotide interna > 75-80%.

Il sistema color Doppler ha il vantaggio di evidenziare i contorni della placca aterosclerotica e permette

- Copyright - Il Pensiero Scientifico Editore downloaded by IP 18.117.81.240 Mon, 29 Apr 2024, 02:36:01

non solo una misura diretta e precisa del grado di stenosi, soprattutto per le stenosi di grado moderato (sensibilità del 97% e specificità dell'87%), ma anche una definizione delle lesioni ulcerate e/o emorragiche[33]. Il power Doppler è un particolare sistema color Doppler che prende in considerazione solo l'energia del segnale retrodiffuso dai globuli rossi all'interno del vaso. Questa tecnica ha il vantaggio di registrare le basse velocità intravascolari, di essere indipendente dall'angolo tra fascio di ultrasuoni e asse del vaso e di non determinare "aliasing". Tale metodo è di notevole utilità nelle lesioni aterosclerotiche di alto grado, preocclusive in corrispondenza delle quali si ha un estremo rallentamento del flusso ematico che viene rilevato con difficoltà da un analizzatore spettrale Doppler[34].

Integrare le informazioni fornite dai diversi metodi ultrasonografici è di fondamentale importanza per una corretta valutazione del grado di stenosi e delle modificazioni emodinamiche a monte e a valle della stenosi.

Nei casi di insufficiente qualità delle immagini ottenute con metodi convenzionali, ad esempio in soggetti con biforcazione carotidea alta o in presenza di placche calcifiche che con il loro cono d'ombra acustico non consentono di evidenziare la parete posteriore del vaso ed il lume arterioso, l'impiego di agenti eco-amplificatori può aiutare nella valutazione del grado di stenosi[35].

Spessore medio-intimale. L'ultrasonografia ad alta risoluzione consente una misurazione valida delle dimensioni della placca carotidea in termini di spessore medio-intimale. Un aumento dello spessore medio-intimale carotideo è stato riscontrato in soggetti con fattori di rischio cardiovascolare e si correla con la presenza di lesioni aterosclerotiche in altri distretti (coronarie, arti inferiori, aorta toracica ascendente ed addominale)[36-38]. Inoltre in studi epidemiologici trasversali, un aumento dello spessore medio-intimale carotideo è risultato associato ad eventi cerebrovascolari clinicamente evidenti o silenti ed in studi longitudinali è un predittore di attacchi ischemici transitori ed ictus, indipendente dai fattori di rischio tradizionali[39-42].

Morfologia della placca. L'ultrasonografia B-mode ad alta risoluzione consente una caratterizzazione tissutale della placca carotidea sulla base dell'ecogenicità ("luminosità" della placca, in rapporto ad una scala di grigi) ed eco-struttura (distribuzione degli echi lungo la superficie della placca) (Tab. II). Le placche carotidee possono essere suddivise sulla base dell'ecogenicità, secondo i criteri di Johnson et al.[43] in tre tipi, oppure secondo i criteri di Gray-Weale et al.[44] in quattro tipi; successivamente il gruppo di Nicolaides[45] ha tentato di semplificare la classificazione proposta da Gray-Weale et al. ridefinendo il tipo 2 e 3 ed aggiungendo un quinto tipo. La classificazione proposta da Reilly et al.[46] distingue le placche carotidee sulla base dell'eco-struttura in due tipi: placche omogenee (sono quelle moderatamente o molto ecogene) e placche eterogenee (sono quelle che mostrano zone molto ecogene, frammiste a zone moderatamente o poco ecogene). Infine l'European Carotid Plaque Study Group[47] ha utilizzato una classificazione che caratterizza le placche sia sulla base dell'ecogenicità che dell'eco-struttura.

Gli studi che hanno correlato la composizione istologica delle placche aterosclerotiche carotidee con le loro caratteristiche ultrasonografiche, sebbene non completamente paragonabili per l'uso di tecniche anatomo-patologiche e di criteri ultrasonografici differenti, hanno suggerito che le placche ipo-anecogene (soft) ed eterogenee (Figg. 2 e 3) sono costituite prevalente-

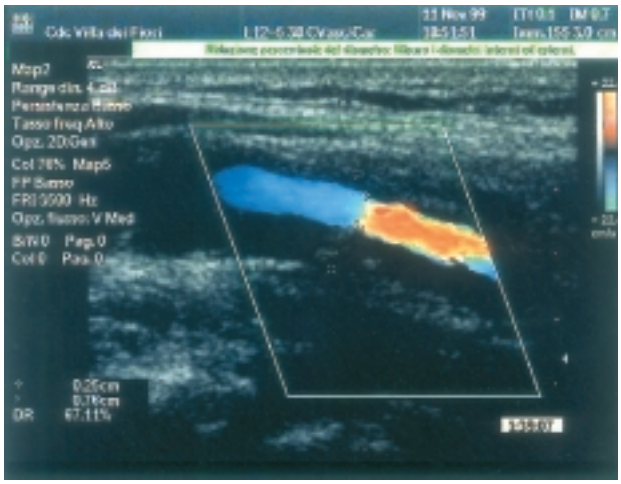

Figura 2. *Placca ipoecogena (soft), con stenosi > 70% della carotide interna.*

Tabella II. Classificazione morfologica della placca carotidea sulla base di ecogenicità ed eco-struttura.

Criteri di Johnson[43]	Criteri di Gray-Weale[44]	Criteri di Nicolaides[45]	Criteri ECPS Group[47]
Placca calcifica Placca densa Placca soft	Placca uniformemente ecogena Placca prevalentemente ecogena (< 25% ipo-anecogena) Placca prevalentemente ipo-anecogena (< 25% ecogena) Placca anecogena con sottile capsula ecogena	Placca iperecogena con cono d'ombra Placca uniformemente ecogena Placca prevalentemente ecogena (> 50%) Placca prevalentemente ipo-anecogena (> 50%) Placca uniformemente anecogena	Placca ecogena omogenea Placca intermedia Placca anecogena eterogenea

- Copyright - Il Pensiero Scientifico Editore downloaded by IP 18.117.81.240 Mon, 29 Apr 2024, 02:36:01

Figura 3. *Placca di tipo eterogeneo della biforcazione carotidea.*

mente da lipidi, con emorragia intraplacca e trombosi e quindi sembrano essere più instabili di placche ecogene-iperecogene ed omogenee (Fig. 4) che contengono calcificazioni e tessuto collagene[48,49]. L'instabilità di placche dall'aspetto ultrasonografico eterogeneo o a prevalente componente ipo-anecogena è confermata dall'aumento del rischio di eventi ischemici cerebrali, sia in studi cross-sezionali che prospettici, rispetto a placche ecogene ed uniformemente omogenee[50,51]. La valutazione della morfologia della placca carotidea dipende, però, dalla qualità dell'esame ultrasonografico e dall'esperienza dell'operatore, con una variabilità intra ed interosservatore che può essere estremamente alta[52]. Per ottenere una valutazione oggettiva e quantitativa, sono stati proposti sistemi computerizzati di analisi densitometrica che consentono una differenziazione dei costituenti della placca carotidea[53], oppure forniscono una misura dell'ecogenicità come mediana della scala dei grigi[54]. Utilizzando quest'ultimo sistema, il gruppo di Nicolaides[55] ha mostrato che placche carotidee ricche in lipidi e con emorragia hanno una bassa mediana della scala dei grigi, mentre placche fibrose hanno una mediana alta. In un altro studio di 190 pazienti consecutivi con 329 placche carotidee (stenosi 50-99%), una mediana della scala dei grigi ≤ 32 si associava ad una più alta incidenza di infarti cerebrali alla tomografia computerizzata[56]. I risultati dello studio multicentrico ACSRS (Asymptomatic Carotid Stenosis and Risk of Stroke Study) in cui tale sistema viene utilizzato, forniranno ulteriori indicazioni sulla sua validità e sulle possibili applicazioni nella pratica clinica.

Superficie della placca. In un'analisi dello studio multicentrico NASCET[57], placche carotidee ulcerate all'angiografia erano responsabili del 30% di eventi ischemici cerebrali a 2 anni nel gruppo in terapia medica rispetto al 17% di eventi in soggetti con placche non ulcerate.

L'assenza di un criterio unico per la diagnosi di ulcerazione può spiegare i risultati discordanti ottenuti con metodi differenti (angiografia, ultrasonografia, anatomia patologica macroscopica o microscopica)[58]. La diagnosi, mediante ultrasuoni, di placca carotidea ulcerata può non essere agevole perché le ulcere si creano in aree ipo-anecogene e talvolta possono essere mascherate da estese calcificazioni. Inoltre è difficile differenziare una placca fissurata che ha subito un processo di guarigione e la cui cicatrice è irregolare, da una placca che va incontro a rottura. La presenza di un'escavazione con una profondità e larghezza > 2 mm è un criterio ultrasonografico per la presenza di placca ulcerata[44], e l'uso del sistema color Doppler può rendere la diagnosi più agevole in quanto consente una migliore visualizzazione del lume del vaso, di contornare la superficie della placca ed evidenziare fenomeni di turbolenza, cioè colori opposti al senso circolatorio indicativi di flussi retrogradi o comparsa di varianza (Fig. 5). L'accuratezza degli ultrasuoni nella diagnosi di placca ulcerata è influenzata dal grado di stenosi. Nello studio

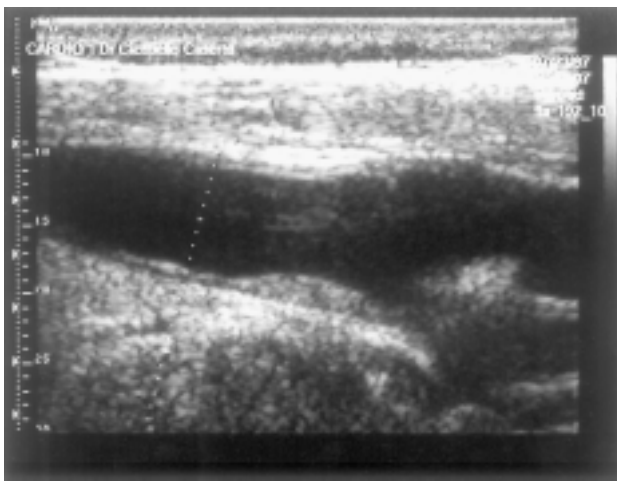

Figura 4. *Placca omogena, ecogena della biforcazione carotidea.*

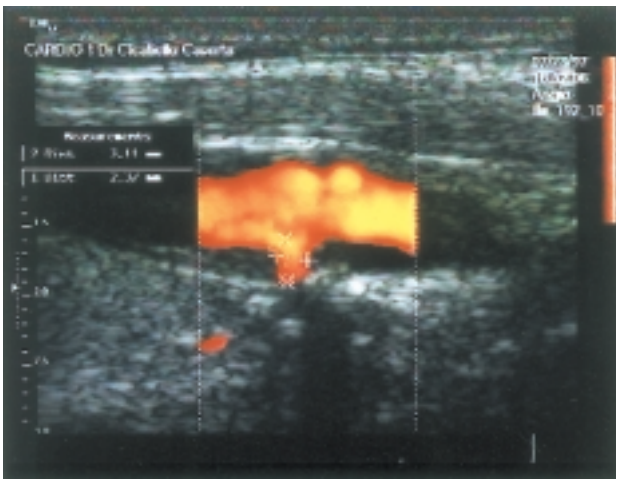

Figura 5. *Placca ulcerata della carotide interna.*

- Copyright - Il Pensiero Scientifico Editore downloaded by IP 18.117.81.240 Mon, 29 Apr 2024, 02:36:01

di Comerata et al.[59], la sensibilità degli ultrasuoni per la diagnosi di ulcerazione era del 77% per placche che determinavano stenosi < 50% e del 48% per stenosi > 50% ed era comunque superiore alla sensibilità dell'angiografia.

Conclusioni

Nel complesso, se non può essere dimenticata la rilevanza clinica delle placche di dimensioni maggiori e delle stenosi più serrate, viene introdotta con il concetto di instabilità una nuova dimensione per la valutazione diagnostica e prognostica delle lesioni aterosclerotiche. La placca vulnerabile ha un grosso core lipidico, un cappuccio fibroso sottile, elevata densità di macrofagi e poche cellule muscolari lisce. Forze fluido-dinamiche assumono un ruolo determinante nel differenziare la risposta cellulare. La soggettività della descrizione qualitativa della placca carotidea, l'importanza della riproducibilità dello studio eco-morfologico della placca e la necessità di uniformare la terminologia impegna la ricerca scientifica a definire indicatori ultrasonografici, oltre che biochimici, molecolari, o di risonanza magnetica nucleare che permettano una più precisa e rapida identificazione delle lesioni instabili, e quindi una decisione terapeutica più mirata.

Riassunto

Nell'ultima decade, è divenuto progressivamente chiaro che il più importante meccanismo responsabile di eventi cardio e cerebrovascolari acuti è la rottura di una placca aterosclerotica con sovrapposizione di una formazione trombotica. Studi anatomo-patologici hanno dimostrato che il rischio di rottura è legato al tipo di placca più che alle sue dimensioni. I determinanti della vulnerabilità della placca carotidea alla rottura sono simili a quelli responsabili di instabilità a livello coronarico: 1) dimensioni e composizione del nucleo lipidico, 2) attività di cellule infiammatorie all'interno del cappuccio fibroso, 3) spessore e contenuto in collagene del cappuccio. Placche instabili hanno un grosso core lipidico, un cappuccio fibroso sottile, elevata densità di macrofagi e poche cellule muscolari lisce. Forze fluido-dinamiche assumono un ruolo determinante non solo nel precipitare la rottura di placche vulnerabili, ma anche nel differenziarne la risposta cellulare.

Negli ultimi anni, numerose tecniche di immagine sono state utilizzate per cercare di identificare placche aterosclerotiche ad alto rischio di eventi. L'ultrasonografia B-mode ad alta risoluzione consente una caratterizzazione non invasiva delle dimensioni, struttura e superficie della placca aterosclerotica carotidea. Tuttavia tale metodica non è perfetta. La soggettività della descrizione qualitativa della placca carotidea, l'importanza della riproducibilità dello studio eco-morfologico della placca e la necessità di uniformare la terminologia impegna la ricerca scientifica a definire indicatori ultrasonografici, oltre che biochimici, molecolari, o di risonanza magnetica nucleare che permettano una più precisa e rapida identificazione delle lesioni instabili, e quindi una decisione terapeutica più mirata.

Parole chiave: Arterie carotidi; Aterosclerosi; Istologia; Ultrasuoni.

Bibliografia

1. Fuster V, Badimon L, Badimon J, Chesebro JH. The pathogenesis of coronary artery disease and the acute coronary syndromes. N Engl J Med 1992; 326: 242-50.
2. Lammie GA, Sandercock PAG, Dennis MS. Recently occluded intracranial and extracranial carotid arteries. Relevance of the unstable atherosclerotic plaque. Stroke 1999; 30: 1319-25.
3. Feeley TM, Leen EJ, Colgan MP, Moore DJ, Hourihane DOB, Shanik DJ. Histologic characteristics of carotid artery plaque. J Vasc Surg 1991; 13: 719-24.
4. Seeger JM, Barratt E, Lawson GA, Klingman N. The relationship between carotid plaque composition, plaque morphology, and neurologic symptoms. J Surg Res 1995; 58: 330-6.
5. Hegyi L, Skepper JN, Cary N, Mitchinson MJ. Foam cell apoptosis and the development of the lipid core of human atherosclerosis. J Pathol 1996; 180: 423-9.
6. Jander S, Sitzer M, Schumann R, et al. Inflammation in high-grade carotid stenosis. A possible role for macrophages and T cells in plaque destabilization. Stroke 1998; 29: 1625-30.
7. Carr SC, Farb A, Pearce WH, Virmani R, Yao JST. Activated inflammatory cells are associated with plaque rupture in carotid artery stenosis. Surgery 1997; 122: 757-64.
8. Loftus IM, Ross Naylor A, Goodall S, et al. Increased matrix metalloproteinase-9 activity in unstable carotid plaques: a potential role in acute plaque disruption. Stroke 2000; 31: 40-7.
9. Johnson JL, Jackson CL, Angelini G, George SH. Activation of matrix-degrading metalloproteinases by mast cell proteases in atherosclerotic plaques. Arterioscler Thromb Vasc Biol 1998; 18: 1707-15.
10. Carr SC, Farb A, Pearce WH, Virmani R, Yao JST. Atherosclerotic plaque rupture in symptomatic carotid artery stenosis. J Vasc Surg 1996; 23: 755-66.
11. Bennet MR, Boyle JJ. Apoptosis of vascular smooth muscle cells in atherosclerosis. Atherosclerosis 1998; 138: 3-9.
12. Lusby RJ, Ferrel LD, Ehrenfeld WK, Stoney RJ, Wylie EJ. Carotid plaque hemorrhage: its role in production of cerebral ischemia. Arch Surg 1982; 117: 1479-87.
13. Bornstein NM, Krajewski A, Lewis AJ, Norris JW. Clinical significance of carotid plaque hemorrhage. Arch Neurol 1990; 47: 958-9.
14. Leen EJ, Feeley TM, Colgan MP, et al. "Haemorrhagic" carotid plaque does not contain haemorrhage. Eur J Vasc Surg 1990; 4: 123-8.
15. Hatsukami TS, Ferguson MS, Beach KW, et al. Carotid plaque morphology and clinical events. Stroke 1997; 28: 95-100.
16. Gronholdt MLM, Wiebe BM, Laursen H, Nielsen TG, Schroeder TV, Sillesen H. Lipid rich carotid artery plaques may appear echolucent on ultrasound B-mode images and may be associated with intraplaque haemorrhage. Eur J Vasc Surg 1997; 14: 439-45.

- Copyright - Il Pensiero Scientifico Editore downloaded by IP 18.117.81.240 Mon, 29 Apr 2024, 02:36:01

17. Arroyo LH, Lee RT. Mechanisms of plaque rupture: mechanical and biologic interactions. Cardiovasc Res 1999; 41: 369-75.
18. Dirksen MT, van der Wal AC, van den Berg FM, van der Loos CM, Becker AE. Distribution of inflammatory cells in atherosclerotic plaques relates to the direction of flow. Circulation 1998; 98: 2000-3.
19. Fernandez-Ortiz A, Badimon JJ, Falk E, et al. Characterization of the relative thrombogenicity of atherosclerotic plaque components: implications for consequences of plaque rupture. J Am Coll Cardiol 1994; 23: 1562-9.
20. Toschi V, Gallo R, Lettino M, et al. Tissue factor modulates the thrombogenicity of human atherosclerotic plaques. Circulation 1997; 95: 594-9.
21. Spagnoli LG, Mauriello A, Palmieri G, Santeusanio G, Amante A, Taurino M. Relationships between risk factors and morphological patterns of human carotid atherosclerotic plaques. A multivariate discriminant analysis. Atherosclerosis 1994; 108: 39-60.
22. Gronholdt ML, Nordestgaard BG, Wiebe BM, et al. Echolucency of computerized ultrasound images of carotid atherosclerotic plaques are associated with increased levels of triglyceride-rich lipoprotein as well as increased plaque lipid content. Circulation 1998; 97: 34-40.
23. Little WC, Applegate RJ. Role of plaque size and degree of stenosis in acute myocardial infarction. Cardiol Clin 1996; 14: 221-8.
24. Polak JF, Shemanski L, O'Leary DH, et al, for the Cardiovascular Health Study. Hypoechoic plaque at US of the carotid artery: an independent risk factor for incident stroke in adults aged 65 years or older. Radiology 1998; 208: 649-54.
25. Longstreth W Jr, Bernick C, Manolio TA, Bryan RN, Jungreis CA, Price TR. Clinical correlates of lacunar infarcts defined by cranial magnetic resonance imaging of 3660 elderly people: the Cardiovascular Health Study. Arch Neurol 1998; 55: 1217-25.
26. European Carotid Surgery Trialists' Collaborative Group. Randomised trial of endarterectomy for recently symptomatic carotid stenosis: final results of the MRC European Carotid Surgery Trial (ECST). Lancet 1998; 351: 1379-87.
27. Executive Committee for the Asymptomatic Carotid Atherosclerosis Study. Endarterectomy for asymptomatic carotid artery stenosis. JAMA 1995; 273: 1421-8.
28. Vallabhajosula S, Fuster V. Atherosclerosis: imaging techniques and the evolving role of nuclear medicine. J Nucl Med 1997; 38: 1788-96.
29. Arbeille P, Bouin-Pineau MH, Herault S. Accuracy of the main Doppler methods for evaluating the degree of carotid stenoses (continuous wave, pulsed wave, and color Doppler). Ultrasound Med Biol 1999; 25: 65-73.
30. Arbeille P, Desombre C, Aesh B, Philippot M, Lapierre F. Quantification and assessment of carotid artery lesions: degree of stenosis and plaque volume. J Clin Ultrasound 1995; 23: 113-24.
31. Schwartz SW, Chambless LE, Baker WH, Broderick JP, Howard G, for the Asymptomatic Carotid Atherosclerosis Study Investigators. Consistency of Doppler parameters in predicting arteriographically confirmed carotid stenosis. Stroke 1997; 28: 343-7.
32. Belcaro G, Veller M, Nicolaides AN, et al. Noninvasive investigations in vascular disease. Angiology 1998; 49: 673-705.
33. Steinke W, Kloetzsch C, Hennerici M. Carotid artery disease assessed by color Doppler flow imaging: correlation with standard Doppler sonography and angiography. AJNR Am J Neuroradiol 1990; 11: 259-66.
34. Griewing B, Morgestern C, Driesner F, Kallwellis G, Walker ML, Kessler C. Cerebrovascular disease assessed by color flow and power Doppler ultrasonography. Comparison with digital subtraction angiography in internal carotid artery stenosis. Stroke 1996; 27: 95-100.
35. Droste DW, Jürgens R, Nabavi DG, Schuierer G, Weber S, Ringelstein EB. Echocontrast-enhanced ultrasound of extracranial internal carotid artery high-grade stenosis and occlusion. Stroke 1999; 30: 2302-6.
36. Heiss G, Sharett AR, Barnes R, Chambless LE, Szklo M, Alzola C, and the ARIC Investigators. Carotid atherosclerosis measured by B-mode ultrasound in populations: associations with cardiovascular risk factors in the ARIC study. Am J Epidemiol 1991; 134: 250-6.
37. Crouse JR, Craven TE, Hagaman AP, Bond MG. Association of coronary disease with segment-specific intimal-medial thickening of the extracranial carotid artery. Circulation 1995; 92: 1141-7.
38. Bots ML, Hofman A, Grobbee DE. Carotid intima-media thickness and lower extremity arterial atherosclerosis. The Rotterdam Study. Arterioscler Thromb 1994; 14: 1885-91.
39. Manolio TA, Burke GL, O'Leary DH, et al. Relationships of cerebral MRI findings to ultrasonographic carotid atherosclerosis in older adults: the Cardiovascular Health Study. CHS Collaborative Research Group. Arterioscler Thromb Vasc Biol 1999; 19: 356-65.
40. Touboul PJ, Elbaz A, Koller C, et al. Common carotid artery intima-media thickness and brain infarction. The Etude du Profil Genetique de l'Infarctus Cerebral (GENIC) case control study. The GENIC Investigators. Circulation 2000; 102: 313-8.
41. Bots ML, Hoes AW, Koudstaal PJ, Hofman A, Grobbee DE. Common carotid intima-media thickness and risk of stroke and myocardial infarction: the Rotterdam Study. Circulation 1997; 96: 1432-7.
42. O'Leary DH, Polak JF, Kronmal R, Manolio TA, Burke GL, Wolfson SK. Carotid artery intima and media thickness as a risk factor for myocardial infarction and stroke in older adults. The CHS Collaborative Research Group. N Engl J Med 1999; 340: 14-22.
43. Johnson JM, Kennelly MM, Decesare D, Morgan S, Sparrow A. Natural history of asymptomatic carotid plaque. Arch Surg 1985; 120: 1010-2.
44. Gray-Weale AC, Graham JC, Burnett JR, Byrne K, Lusby RJ. Carotid artery atheroma: comparison of preoperative B-mode ultrasound appearance with carotid endarterectomy specimen pathology. J Cardiovasc Surg 1988; 29: 676-81.
45. Geroulakos G, Hobson RW, Nicolaides A, et al. Ultrasonic plaque morphology. Journal d'Echographie et de Medecine par Ultrasons 1996; 17: 165-70.
46. Reilly LM, Lusby RJ, Hughes L, Ferrell LD, Stoney RJ, Ehrenfeld WK. Carotid plaque histology using real time ultrasonography: clinical and therapeutic implications. Am J Surg 1983; 146: 188-93.
47. European Carotid Plaque Study Group. Carotid plaque composition: relationship to clinical presentation and ultrasound B-mode imaging. Eur J Vasc Surg 1995; 10: 23-30.
48. Widder B, Paulat K, Hachspacher J, et al. Morphological characterization of carotid artery stenoses by ultrasound duplex scanning. Ultrasound Med Biol 1990; 16: 349-54.
49. Kagawa R, Moritake K, Shima T, Okada Y. Validity of B-mode ultrasonographic findings in patients undergoing carotid endarterectomy in comparison with angiographic and clinicopathologic features. Stroke 1996; 27: 700-5.
50. Geroulakos G, Hobson RW, Nicolaides A. Ultrasonographic carotid plaque morphology in predicting stroke risk. Br J Surg 1996; 83: 582-7.
51. Gronholdt MLM. Ultrasound and lipoproteins as predictors of lipid-rich, rupture-prone plaques in the carotid artery. Arterioscler Thromb Vasc Biol 1999; 19: 2-13.

- Copyright - Il Pensiero Scientifico Editore downloaded by IP 18.117.81.240 Mon, 29 Apr 2024, 02:36:01

52. Arnold JAC, Modaresi KB, Thomas N, Taylor PR, Padayachee TS. Carotid plaque characterization. Observer error may undermine current clinical trials. Stroke 1999; 30: 61-5.
53. Beletsky VY, Kelley RE, Fowler M, Phifer T. Ultrasound densitometric analysis of carotid plaque composition. Pathoanatomic correlation. Stroke 1996; 27: 2171-7.
54. El-Barghouty N, Geroulakos G, Nicolaides A, Androulakis A, Bahal V. Computer-assisted carotid plaque characterisation. Eur J Vasc Endovasc Surg 1995; 9: 389-93.
55. El-Barghouty N, Levine T, Ladva S, Flanagan A, Nicolaides A. Histological verification of computerised carotid plaque characterisation. Eur J Vasc Endovasc Surg 1996; 11: 414-6.
56. El-Barghouty N, Nicolaides A, Bahal V, Geroulakos G, Androulakis A. The identification of the high risk carotid plaque. Eur J Vasc Endovasc Surg 1996; 11: 470-8.
57. Eliasziw M, Streifler JY, Fox AJ, Hachinsky VC, Ferguson GG, Barnett HGM. Significance of plaque ulceration in symptomatic patients with high-grade carotid stenosis. Stroke 1994; 25: 304-8.
58. Ricotta JJ, Bryan FA, Bond MG, et al. Multicenter validation study of real-time (B-mode) ultrasound, arteriography and pathologic examination. J Vasc Surg 1987; 6: 512-20.
59. Comerata AJ, Katz ML, White JV, Grosh JD. The preoperative diagnosis of the ulcerated atheroma. J Vasc Surg 1990; 11: 505-10.